

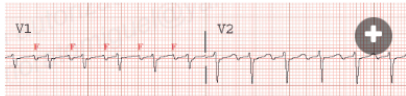
En este trazo se puede ver...

FV

✓ TAQUICARDIA VENTRICULAR

¡Bien!

TAQUICARDIA AURICULAR



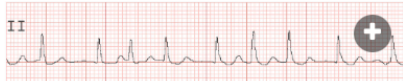¿Qué se puede observar en este trazo?

FA

Taquicardia auricular

✓ FLUTTER

Muy bien!!




¿Qué observas en este registro?

FIBRILO-FLUTTER

FLUTTER

✓ FIBRILACION AURICULAR

¡Sigue así!

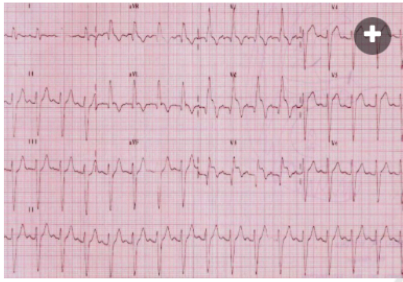


Si alguien hablase de BLOQUEO AV COMPLETO CON ESCAPE VENTRICULAR MUY LENTO... ¿Sería verdadero o falso?

☒ Verdadero



☐ Falso



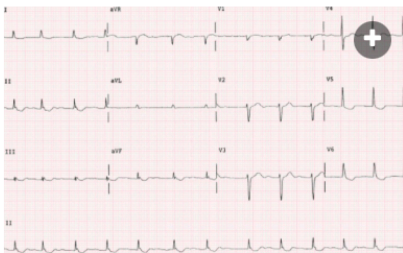
¿Qué ocurre en este ECG?

✓ IAM ANTERO-SEPTAL CON BLOQUEO COMPLETO DE RAMA DERECHA

Olé

IAM INFERIOR

IAM INFERIOR + E.V. QUE DESENCADENA FIBRILACIÓN VENTRICULAR



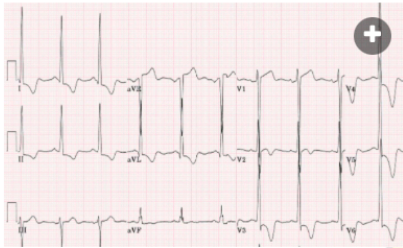
¿Qué se debe diagnosticar a la vista de este ECG?

ISQUEMIA SUBEPICÁRDICA ANTERIOR Y LATERAL

BLOQUEO COMPLETO DE RAMA DERECHA

✓ INTOXICACIÓN DIGITÁLICA

¡Efectivamente!



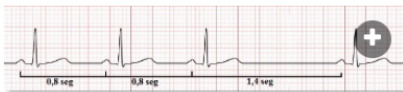
¿Y en este registro, qué encuentras?

BIGEMINISMO VENTRICULAR

MULTIPLES EXTRASISTOLES VENTRICULARES

✓ MIOCARDIOPATÍA HIPERTRÓFICA

¡Sigue así!

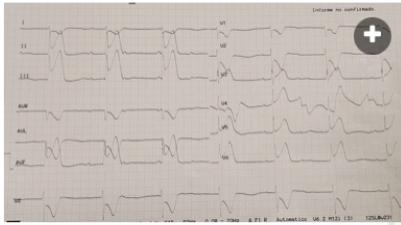


En este trazo se observa una PAUSA SINUSAL. ¿Verdadero o falso?

☒ Verdadero



☐ Falso



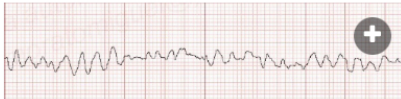¿En este ECG qué se observa?

IAM anterior

✓ IAM inferolateral con bloqueo AV completo

¡Enhorabuena!

Bradicardia con QRS ancho



¿Qué se observa en este trazo del ECG?

ASISTOLIA

✓ FIBRILACION VENTRICULAR

¡Exacto!

TAQUICARDIA VENTRICULAR