

Actualización en cuidados en el paciente politraumatizado

Comenzado el	martes, 16 de junio de 2020, 00:54
Estado	Finalizado
Finalizado en	martes, 16 de junio de 2020, 01:06
Tiempo empleado	12 minutos 8 segundos
Puntos	20,00/20,00
Calificación	10,00 de 10,00 (100%)
Comentario -	Apto

Pregunta 1

Correcta

Puntúa 1,00 sobre 1,00

La rotura traqueobronquial:

Seleccione una:

- ☐ a. Es común y potencialmente leve
- ☐ b. Producida por lesiones de baja energía
- ☒ c. Es una lesión de la traquea intratorácica o alguno de los bronquios ✓
- ☐ d. Todas son correctas

es rara, pero letal, provocada por lesiones de alta energía

La respuesta correcta es: Es una lesión de la traquea intratorácica o alguno de los bronquios

Pregunta 2

Correcta

Puntúa 1,00 sobre 1,00

En la valoración de la respiración del trauma torácico, señala la verdadera:

Seleccione una:

- ☐ a. No retirar el collarín cervical para la valoración
- ☐ b. No debemos exponer al paciente para evitar la hipotermia
- ☐ c. La cianosis es un signo precoz de la hipoxia
- ☒ d. Debemos vigilar la frecuencia respiratoria y buscar cambios en el patrón respiratorio ✓

el resto son falsas, se puede retirar el collarín bajo fijación bimanual y alineación cabeza-cuello- tronco. Debemos exponer al paciente y la cianosis es un signo tardío

La respuesta correcta es: Debemos vigilar la frecuencia respiratoria y buscar cambios en el patrón respiratorio

Pregunta 3

Correcta

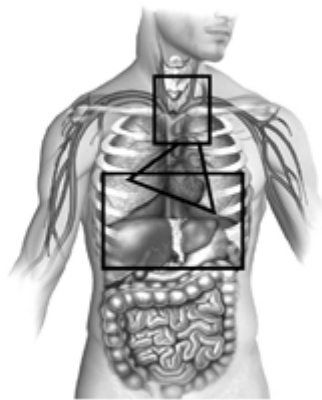
Puntúa 1,00 sobre 1,00

El área precordial está delimitada por:

Seleccione una:

- ☒ a. Por arriba por el borde inferior de las clavículas y por debajo por el reborde costal inferior ✓
- ☐ b. Por arriba en parte anterior por una línea imaginaria trazada a nivel del 4º espacio intercostal por detrás. El límite inferior corresponde al reborde costal inferior
- ☐ c. Entre líneas paraesternales desde el 2º espacio intercostal por abajo, hasta el cartílago cricoides por arriba
- ☐ d. Ninguna es correcta

Delimitación áreas torácicas



Triángulo: Área precordial; rectángulo inferior: Área toracoabdominal; cuadrado superior: área de grandes vasos.

La respuesta correcta es: Por arriba por el borde inferior de las clavículas y por debajo por el reborde costal inferior

Pregunta 4

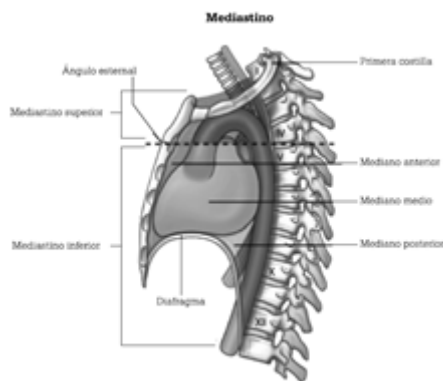
Correcta

Puntúa 1,00 sobre 1,00

El mediastino inferior se extiende desde:

Seleccione una:

- ☐ a. Por arriba por el borde inferior de las clavículas y por debajo por el reborde costal inferior
- ☐ b. Por arriba en parte anterior por una línea imaginaria trazada a nivel del 4º espacio intercostal por detrás. El límite inferior corresponde al reborde costal inferior
- ☐ c. Desde la incisura yugular del esternón hasta el 7º proceso espinoso cervical, y por la parte inferior del ángulo esternal ala 4ª vértebra torácica hasta el diafragma
- ☒ d. Desde el ángulo esternal a la 4ª vértebra torácica hasta el diafragma ✓



La respuesta correcta es: Desde el ángulo esternal a la 4ª vértebra torácica hasta el diafragma

Pregunta 5

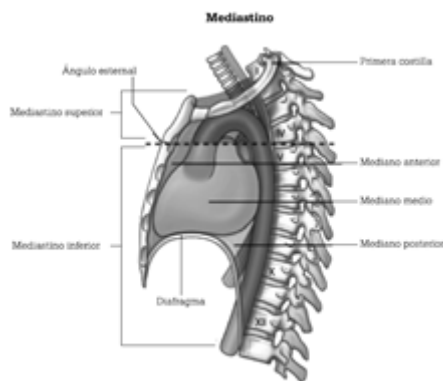
Correcta

Puntúa 1,00 sobre 1,00

El mediastino superior se extiende desde:

Seleccione una:

- ☐ a. Por arriba por el borde inferior de las clavículas y por debajo por el reborde costal inferior
- ☐ b. Por arriba en parte anterior por una línea imaginaria trazada a nivel del 4º espacio intercostal por detrás. El límite inferior corresponde al reborde costal inferior
- ☒ c. Desde la incisura yugular del esternón hasta el 7º proceso espinoso cervical, y por la parte inferior del ángulo esternal ala 4ª vértebra torácica hasta el diafragma ✓
- ☐ d. Desde el ángulo esternal a la 4ª vértebra torácica hasta el diafragma



La respuesta correcta es: Desde la incisura yugular del esternón hasta el 7º proceso espinoso cervical, y por la parte inferior del ángulo esternal ala 4ª vértebra torácica hasta el diafragma

Pregunta 6

Correcta

Puntúa 1,00 sobre 1,00

¿Cuál de estos orificios no presenta el músculo diafragma?

Seleccione una:

- ☐ a. Aórtico y vena cava inferior
- ☐ b. Esofágico
- ☒ c. Gástrico ✓
- ☐ d. Todos son correctos

presenta 3 orificios: aórtico, vena cava inferior y esofágico

La respuesta correcta es: Gástrico

Pregunta 7

Correcta

Puntúa 1,00 sobre 1,00

Cuando valoramos mediante la palpación, vigilemos:

Seleccione una:

- ☐ a. Escuchar la correcta ventilación de ambos pulmones
- ☒ b. Simetría de ambos campos ✓
- ☐ c. Aparición de hematomas
- ☐ d. Todas son correctas

simetría de ambos campos, si hay correcta expansión o deformidades

La respuesta correcta es: Simetría de ambos campos

Pregunta 8

Correcta

Puntúa 1,00 sobre 1,00

Sobre el taponamiento cardiaco:

Seleccione una:

- ☐ a. Es un acúmulo de sangre en cavidades cardiacas
- ☒ b. Afecta al gasto cardiaco ✓
- ☐ c. La tensión arterial se eleva
- ☐ d. A y b son correctas

acúmulo de sangre en pericardio, hipotensión arterial y afecta al gasto cardiaco

La respuesta correcta es: Afecta al gasto cardiaco

Pregunta 9

Correcta

Puntúa 1,00 sobre 1,00

La triada de Beck se manifiesta por... señale la falsa

Seleccione una:

- ☒ a. Descenso de PVC ✓
- ☐ b. Hipotensión arterial
- ☐ c. Tonos cardiacos apagados
- ☐ d. Ingurgitación yugular

aumento de PVC, hipotensión arterial, tonos cardiacos apagados

La respuesta correcta es: Descenso de PVC

Pregunta 10

Correcta

Puntúa 1,00 sobre 1,00

Para realizar un examen completo del paciente con trauma torácico, debemos.... Señale la falsa:

Seleccione una:

- ☐ a. Evitar la hipotermia
- ☒ b. Desnudar al paciente por completo para evitar que se nos pase ninguna lesión ✓
- ☐ c. Respetar le intimidad del paciente
- ☐ d. Retirar la ropa suficiente para valorar y no dejar pasar ninguna lesión

debemos desnudar lo suficiente, evitando hipotermia y respetando su intimidad

La respuesta correcta es: Desnudar al paciente por completo para evitar que se nos pase ninguna lesión

Pregunta 11

Correcta

Puntúa 1,00 sobre 1,00

Para un paciente con neumotórax a tensión, ¿en qué región anatómica puedes pinchar para descomprimir?

Seleccione una:

- ☐ a. 4º espacio intercostal línea media clavicular
- ☐ b. 2º espacio intercostal línea media axilar
- ☒ c. 5º espacio intercostal línea media axilar ✓
- ☐ d. Todas son correctas

se puede pinchar también en 2º espacio intercostal línea media clavicular

La respuesta correcta es: 5º espacio intercostal línea media axilar

Pregunta 12

Correcta

Puntúa 1,00 sobre 1,00

Ante lesión cardiaca cerrada puede producir

Seleccione una:

- ☐ a. Contusión cardiaca
- ☐ b. Rotura valvular
- ☐ c. Rotura cardiaca
- ☒ d. Todas son correctas ✓

se suele producir por impacto de alta energía en la parte anterior del tórax

La respuesta correcta es: Todas son correctas

Pregunta 13

Correcta

Puntúa 1,00 sobre 1,00

El área de los grandes vasos torácicos está delimitada por.

Seleccione una:

- ☐ a. Por arriba por el borde inferior de las clavículas y por debajo por el reborde costal inferior
- ☐ b. Por arriba en parte anterior por una línea imaginaria trazada a nivel del 4º espacio intercostal por detrás. El límite inferior corresponde al reborde costal inferior
- ☒ c. Entre líneas paraesternales desde el 2º espacio intercostal por abajo, hasta el cartílago cricoides por arriba ✓
- ☐ d. Ninguna es correcta

La respuesta correcta es: Entre líneas paraesternales desde el 2º espacio intercostal por abajo, hasta el cartílago cricoides por arriba

Pregunta 14

Correcta

Puntúa 1,00 sobre 1,00

El volet costal:

Seleccione una:

- ☐ a. El manejo inicial será la IOT precoz anticipándonos al empeoramiento del paciente
- ☐ b. La ventilación con presión positiva está contraindicada
- ☒ c. El objetivo principal será el control del dolor ✓
- ☐ d. Está indicada la inmovilización de la caja torácica para evitar dolor

también se puede administrar oxígeno para mantener SpO2 y la reposición con volumen debe ser cuidadosa. El manejo avanzado de la vía aérea puede ser necesario, pero no tiene por qué ser la primera opción

La respuesta correcta es: El objetivo principal será el control del dolor

Pregunta 15

Correcta

Puntúa 1,00 sobre 1,00

El hemoneumotórax suele ser causado por:

Seleccione una:

- ☐ a. Heridas de bala
- ☐ b. Asta de toro
- ☐ c. Empalamiento
- ☒ d. Todas son correctas ✓

además de arma blanca, metralla, esquirlas óseas...

La respuesta correcta es: Todas son correctas

Pregunta 16

Correcta

Puntúa 1,00 sobre 1,00

En la valoración neurológica del paciente con trauma torácico utilizaremos: señale la falsa

Seleccione una:

- ☐ a. GCS
- ☐ b. Tamaño pupilar
- ☐ c. Reactividad pupilar
- ☒ d. Color pupilar ✓

también asimetría pupilar, nivel de conciencia...

La respuesta correcta es: Color pupilar

Pregunta 17

Correcta

Puntúa 1,00 sobre 1,00

¿Cuál es la situación más común dentro de las lesiones cardíacas cerradas?

Seleccione una:

- ☐ a. Taponamiento cardíaco
- ☐ b. Rotura valvular
- ☒ c. Contusión cardíaca ✓
- ☐ d. Rotura cardíaca

la contusión cardíaca es la más frecuente

La respuesta correcta es: Contusión cardíaca

Pregunta 18

Correcta

Puntúa 1,00 sobre 1,00

Observación, palpación, auscultación, percusión son medidas que nos sirven para valorar.

Seleccione una:

- ☐ a. Tórax
- ☐ b. Abdomen
- ☐ c. Vía aérea
- ☒ d. Todas son correctas ✓

mediante estas herramientas podemos valorar signos y síntomas de múltiples patologías

La respuesta correcta es: Todas son correctas

Pregunta 19

Correcta

Puntúa 1,00 sobre 1,00

En el neumotórax a tensión, señale la falsa:

Seleccione una:

- ☒ a. Existen una lesión penetrante ✓
- ☐ b. Hay una rápida entrada unidireccional de aire en la pleura
- ☐ c. Puede comprimir vasos importantes
- ☐ d. Puede obstruir el retorno venoso al corazón

no existe lesión penetrante como causa principal

La respuesta correcta es: Existen una lesión penetrante

Pregunta 20

Correcta

Puntúa 1,00 sobre 1,00

El tratamiento definitivo del taponamiento cardiaco es:

Seleccione una:

- ☐ a. Pericardiocentesis
- ☒ b. Quirúrgico ✓
- ☐ c. Infusión rápida de a-adrenérgicos
- ☐ d. Todas son correctas

el tratamiento quirúrgico es el definitivo

La respuesta correcta es: Quirúrgico