

# Actualización en cuidados en el paciente politraumatizado

<b>Comenzado el</b>	miércoles, 17 de junio de 2020, 09:48
<b>Estado</b>	Finalizado
<b>Finalizado en</b>	miércoles, 17 de junio de 2020, 10:13
<b>Tiempo empleado</b>	25 minutos 19 segundos
<b>Puntos</b>	17,00/20,00
<b>Calificación</b>	<b>8,50</b> de 10,00 ( <b>85%</b> )
<b>Comentario -</b>	<b>Apto</b>

## Pregunta 1

Correcta

Puntúa 1,00 sobre 1,00

Sobre el taponamiento cardiaco:

Seleccione una:

- ☐ a. Es un acúmulo de sangre en cavidades cardiacas
- ☒ b. Afecta al gasto cardiaco ✓
- ☐ c. La tensión arterial se eleva
- ☐ d. A y b son correctas

acúmulo de sangre en pericardio, hipotensión arterial y afecta al gasto cardiaco

La respuesta correcta es: Afecta al gasto cardiaco

**Pregunta 2**

Correcta

Puntúa 1,00 sobre 1,00

¿Para pinchar neumotórax a tensión, que tipo de técnica es preferible?

Seleccione una:

- ☐ a. Descompresión con aguja si no hay experiencia
- ☐ b. Toracostomía
- ☐ c. Colocación posterior de válvula de Heimlich si hay experiencia
- ☒ d. Todas son correctas ✓

todas son correctas

La respuesta correcta es: Todas son correctas

**Pregunta 3**

Correcta

Puntúa 1,00 sobre  
1,00

El área de los grandes vasos torácicos está delimitada por.

Seleccione una:

- ☐ a. Por arriba por el borde inferior de las clavículas y por debajo por el reborde costal inferior
- ☐ b. Por arriba en parte anterior por una línea imaginaria trazada a nivel del 4º espacio intercostal por detrás. El límite inferior corresponde al reborde costal inferior
- ☒ c. Entre líneas paraesternales desde el 2º espacio intercostal por abajo, hasta el cartílago cricoides por arriba ✓
- ☐ d. Ninguna es correcta

La respuesta correcta es: Entre líneas paraesternales desde el 2º espacio intercostal por abajo, hasta el cartílago cricoides por arriba

**Pregunta 4**

Correcta

Puntúa 1,00 sobre  
1,00

El hemoneumotórax suele ser  
causado por:

Seleccione una:

- ☐ a. Heridas de bala
- ☐ b. Asta de toro
- ☐ c. Empalamiento
- ☒ d. Todas son correctas ✓

además de arma blanca, metralla,  
esquirlas óseas...

La respuesta correcta es: Todas son  
correctas

**Pregunta 5**

Correcta

Puntúa 1,00 sobre  
1,00

En la valoración de la respiración del trauma torácico, señala la verdadera:

Seleccione una:

- ☐ a. No retirar el collarín cervical para la valoración
- ☐ b. No debemos exponer al paciente para evitar la hipotermia
- ☐ c. La cianosis es un signo precoz de la hipoxia
- ☒ d. Debemos vigilar la frecuencia respiratoria y buscar cambios en el patrón respiratorio ✓

el resto son falsas, se puede retirar el collarín bajo fijación bimanual y alineación cabeza-cuello- tronco. Debemos exponer al paciente y la cianosis es un signo tardío

La respuesta correcta es: Debemos vigilar la frecuencia respiratoria y buscar cambios en el patrón respiratorio

### Pregunta 6

Correcta

Puntúa 1,00 sobre 1,00

A qué altura se encuentra el diafragma en espiración forzada:

Seleccione una:

- ☐ a. 5° y 6° espacios intercostales
- ☐ b. 6° y 7° espacios intercostales
- ☒ c. 4° y 5° espacios intercostales ✓
- ☐ d. 2° y 3° espacios intercostales

varía según el momento respiratorio

La respuesta correcta es: 4° y 5° espacios intercostales

### Pregunta 7

Correcta

Puntúa 1,00 sobre 1,00

Cuál de estos signos no aparece en la rotura traqueobronquial:

Seleccione una:

- ☒ a. Bradipnea ✓
- ☐ b. Palidez y sudoración
- ☐ c. Descenso de SpO2
- ☐ d. Enfisema subcutáneo

además de taquipnea, disnea, angustia, ingurgitación yugular, hemoptisis...

La respuesta correcta es: Bradipnea

**Pregunta 8**

Correcta

Puntúa 1,00 sobre  
1,00

¿Cuál sería la prueba diagnóstica de confirmación para un taponamiento cardíaco?

Seleccione una:

- ☐ a. EKG de 12 derivaciones
- ☐ b. Tensión arterial y Frecuencia cardíaca alterados
- ☒ c. Ecografía cardíaca ✓
- ☐ d. Analítica con enzimas cardíacas

ecografía por personal entrenado en método FAST

La respuesta correcta es: Ecografía cardíaca

**Pregunta 9**

Correcta

Puntúa 1,00 sobre 1,00

El volet costal:

Seleccione una:

- ☐ a. El manejo inicial será la IOT precoz anticipándonos al empeoramiento del paciente
- ☐ b. La ventilación con presión positiva está contraindicada
- ☒ c. El objetivo principal será el control del dolor ✓
- ☐ d. Está indicada la inmovilización de la caja torácica para evitar dolor

también se puede administrar oxígeno para mantener SpO<sub>2</sub> y la reposición con volumen debe ser cuidadosa. El manejo avanzado de la vía aérea puede ser necesario, pero no tiene por qué ser la primera opción

La respuesta correcta es: El objetivo principal será el control del dolor



**Pregunta 10**

Correcta

Puntúa 1,00 sobre  
1,00

Ante lesión cardíaca cerrada puede producir

Seleccione una:

- ☐ a. Contusión cardíaca
- ☐ b. Rotura valvular
- ☐ c. Rotura cardíaca
- ☒ d. Todas son correctas ✓

se suele producir por impacto de alta energía en la parte anterior del tórax

La respuesta correcta es: Todas son correctas

**Pregunta 11**

Correcta

Puntúa 1,00 sobre 1,00

La diferencia entre fractura costal y volet costal es:

Seleccione una:

- ☐ a. En el volet se dan de 2 o más fracturas de la misma costilla
- ☐ b. En la fractura costal puede llegar a desgarrar muscular, pulmones y vasos
- ☐ c. En el volet costal, la reparación quirúrgica no es una opción terapéutica
- ☒ d. A y b son correctas ✓

la reparación quirúrgica puede ser necesario, para reparar esas fracturas en la misma costilla

La respuesta correcta es: A y b son correctas


### Pregunta 12

Incorrecta

Puntúa 0,00 sobre 1,00

¿Cuál de estas estructuras es fija y puede producir rotura aórtica?:

Seleccione una:

- ☐ a. Inicio de aorta descendente
- ☐ b. Arco aórtico
- ☐ c. Aorta ascendente
- ☒ d. Todas son estructuras móviles 

el inicio de la aorta descendente está fija a la columna vertebral

La respuesta correcta es: Inicio de aorta descendente


### Pregunta 13

Correcta

Puntúa 1,00 sobre 1,00

La triada de Beck se manifiesta por... señale la falsa

Seleccione una:

- ☒ a. Descenso de PVC 
- ☐ b. Hipotensión arterial
- ☐ c. Tonos cardíacos apagados
- ☐ d. Ingurgitación yugular

aumento de PVC, hipotensión arterial, tonos cardíacos apagados

La respuesta correcta es: Descenso de PVC

### Pregunta 14

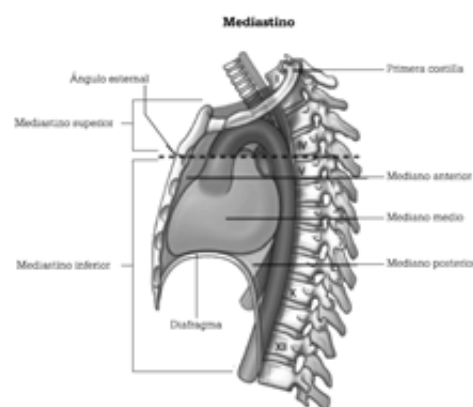
Incorrecta

Puntúa 0,00 sobre 1,00

El mediastino inferior se extiende desde:

Seleccione una:

- ☐ a. Por arriba por el borde inferior de las clavículas y por debajo por el reborde costal inferior
- ☒ b. Por arriba en parte anterior por una línea imaginaria trazada a nivel del 4º espacio intercostal por detrás. El límite inferior corresponde al reborde costal inferior ✗
- ☐ c. Desde la incisura yugular del esternón hasta el 7º proceso espinoso cervical, y por la parte inferior del ángulo esternal ala 4ª vértebra torácica hasta el diafragma
- ☐ d. Desde el ángulo esternal a la 4ª vértebra torácica hasta el diafragma



La respuesta correcta es: Desde el ángulo esternal a la 4ª vértebra torácica hasta el diafragma

### Pregunta 15

Correcta

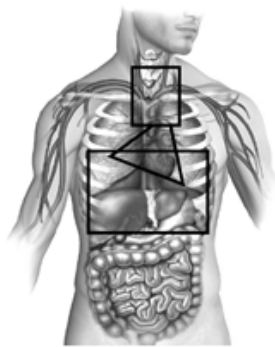
Puntúa 1,00 sobre 1,00

El área precordial está delimitada por:

Seleccione una:

- ☒ a. Por arriba por el borde inferior de las clavículas y por debajo por el reborde costal inferior ✓
- ☐ b. Por arriba en parte anterior por una línea imaginaria trazada a nivel del 4º espacio intercostal por detrás. El límite inferior corresponde al reborde costal inferior
- ☐ c. Entre líneas paraesternales desde el 2º espacio intercostal por abajo, hasta el cartílago cricoides por arriba
- ☐ d. Ninguna es correcta

Delimitación áreas torácicas



Triángulo: Área precordial; rectángulo inferior: Área toracoabdominal; cuadrado superior: área de grandes vasos.

La respuesta correcta es: Por arriba por el borde inferior de las clavículas y por debajo por el reborde costal inferior

## Pregunta 16

Correcta

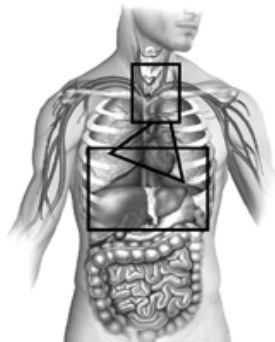
Puntúa 1,00 sobre 1,00

El área toracoabdominal está delimitado por:

Seleccione una:

- ☐ a. Por arriba por el borde inferior de las clavículas y por debajo por el reborde costal inferior
- ☒ b. Por arriba en parte anterior por una línea imaginaria trazada a nivel del 4º espacio intercostal por detrás. El límite inferior corresponde al reborde costal inferior ✓
- ☐ c. Entre líneas paraesternales desde el 2º espacio intercostal por abajo, hasta el cartílago cricoides por arriba
- ☐ d. Ninguna es correcta

Delimitación áreas torácicas



Triángulo: Área precordial; rectángulo inferior: Área toracoabdominal; cuadrado superior: área de grandes vasos.

La respuesta correcta es: Por arriba en parte anterior por una línea imaginaria trazada a nivel del 4º espacio intercostal por detrás. El límite inferior corresponde al reborde costal inferior

### Pregunta 17

Correcta

Puntúa 1,00 sobre  
1,00

Para un paciente con neumotórax a tensión, ¿en qué región anatómica puedes pinchar para descomprimir?

Seleccione una:

- ☐ a. 4º espacio intercostal línea media clavicular
- ☐ b. 2º espacio intercostal línea media axilar
- ☒ c. 5º espacio intercostal línea media axilar ✓
- ☐ d. Todas son correctas

se puede pinchar también en 2º espacio intercostal línea media clavicular

La respuesta correcta es: 5º espacio intercostal línea media axilar

**Pregunta 18**

Correcta

Puntúa 1,00 sobre  
1,00

En un paciente con neumotórax abierto, el aire entra por el lugar en el que encuentra menor resistencia. ¿qué tamaño tiene que tener la lesión para entrar preferentemente por el defecto de la pared torácica?

Seleccione una:

- ☐ a. 1/3 del diámetro de la tráquea
- ☐ b. 1/2 del diámetro de la tráquea
- ☒ c. 2/3 del diámetro de la tráquea ✓
- ☐ d. Todas son verdaderas

2/3 es la respuesta correcta

La respuesta correcta es: 2/3 del diámetro de la tráquea



### Pregunta 19

Incorrecta

Puntúa 0,00 sobre 1,00

Cuando valoramos mediante la palpación, vigilarémos:

Seleccione una:

- ☐ a. Escuchar la correcta ventilación de ambos pulmones
- ☐ b. Simetría de ambos campos
- ☐ c. Aparición de hematomas
- ☒ d. Todas son correctas ✖

simetría de ambos campos, si hay correcta expansión o deformidades

La respuesta correcta es: Simetría de ambos campos

### Pregunta 20

Correcta

Puntúa 1,00 sobre 1,00

¿Cuál es la situación más común dentro de las lesiones cardíacas cerradas?

Seleccione una:

- ☐ a. Taponamiento cardíaco
- ☐ b. Rotura valvular
- ☒ c. Contusión cardíaca ✔
- ☐ d. Rotura cardíaca

la contusión cardíaca es la más frecuente

La respuesta correcta es: Contusión cardíaca

[Volver a: Módulo 4: Actua... ➡](#)