

# Actualización en cuidados en el paciente politraumatizado

<b>Comenzado el</b>	lunes, 15 de junio de 2020, 08:46
<b>Estado</b>	Finalizado
<b>Finalizado en</b>	lunes, 15 de junio de 2020, 09:05
<b>Tiempo empleado</b>	19 minutos 43 segundos
<b>Puntos</b>	16,00/20,00
<b>Calificación</b>	8,00 de 10,00 (80%)
<b>Comentario -</b>	Apto

## Pregunta 1

Incorrecta

Puntúa 0,00 sobre  
1,00

En el neumotórax a tensión, señale la falsa:

Seleccione una:

- ☐ a. Existen una lesión penetrante
- ☒ b. Hay una rápida entrada unidireccional de aire en la pleura ✗
- ☐ c. Puede comprimir vasos importantes
- ☐ d. Puede obstruir el retorno venoso al corazón

no existe lesión penetrante como causa principal

La respuesta correcta es: Existen una lesión penetrante

## Pregunta 2

Incorrecta

Puntúa 0,00 sobre  
1,00

¿Cuál de estas estructuras es fija y puede producir rotura aórtica?:

Seleccione una:

- ☐ a. Inicio de aorta descendente
- ☐ b. Arco aórtico
- ☐ c. Aorta ascendente
- ☒ d. Todas son estructuras móviles ✗

el inicio de la aorta descendente está fija a la columna vertebral

La respuesta correcta es: Inicio de aorta descendente

**Pregunta 3**

Correcta

Puntúa 1,00 sobre  
1,00

Cuál de estos signos no aparece en la rotura traqueobronquial:

Seleccione una:

- ☒ a. Bradipnea ✓
- ☐ b. Palidez y sudoración
- ☐ c. Descenso de SpO2
- ☐ d. Enfisema subcutáneo

además de taquipnea, disnea, angustia, ingurgitación yugular, hemoptisis...

La respuesta correcta es: Bradipnea

**Pregunta 4**

Incorrecta

Puntúa 0,00 sobre  
1,00

El tratamiento definitivo del taponamiento cardiaco es:

Seleccione una:

- ☒ a. Pericardiocentesis ✗
- ☐ b. Quirúrgico
- ☐ c. Infusión rápida de a-adrenérgicos
- ☐ d. Todas son correctas

el tratamiento quirúrgico es el definitivo

La respuesta correcta es: Quirúrgico

**Pregunta 5**

Correcta

Puntúa 1,00 sobre  
1,00

El hemoneumotórax suele ser causado por:

Seleccione una:

- ☐ a. Heridas de bala
- ☐ b. Asta de toro
- ☐ c. Empalamiento
- ☒ d. Todas son correctas ✓

además de arma blanca, metralla, esquirlas óseas...

La respuesta correcta es: Todas son correctas

**Pregunta 6**

Correcta

Puntúa 1,00 sobre  
1,00

¿Cuál de estos orificios no presenta el músculo diafragma?

Seleccione una:

- ☐ a. Aórtico y vena cava inferior
- ☐ b. Esofágico
- ☒ c. Gástrico ✓
- ☐ d. Todos son correctos

presenta 3 orificios: aórtico, vena cava inferior y esofágico

La respuesta correcta es: Gástrico

**Pregunta 7**

Correcta

Puntúa 1,00 sobre  
1,00

En un paciente con neumotórax abierto, el aire entra por el lugar en el que encuentra menor resistencia.

¿qué tamaño tiene que tener la lesión para entrar preferentemente por el defecto de la pared torácica?

Seleccione una:

- ☐ a. 1/3 del diámetro de la tráquea
- ☐ b. 1/2 del diámetro de la tráquea
- ☒ c. 2/3 del diámetro de la tráquea ✓
- ☐ d. Todas son verdaderas

2/3 es la respuesta correcta

La respuesta correcta es: 2/3 del diámetro de la tráquea

**Pregunta 8**

Correcta

Puntúa 1,00 sobre  
1,00

Ante lesión cardíaca cerrada puede producir

Seleccione una:

- ☐ a. Contusión cardíaca
- ☐ b. Rotura valvular
- ☐ c. Rotura cardíaca
- ☒ d. Todas son correctas ✓

se suele producir por impacto de alta energía en la parte anterior del tórax

La respuesta correcta es: Todas son correctas

**Pregunta 9**

Correcta

Puntúa 1,00 sobre  
1,00

¿Cuál es la situación más común dentro de las lesiones cardíacas cerradas?

Seleccione una:

- ☐ a. Taponamiento cardíaco
- ☐ b. Rotura valvular
- ☒ c. Contusión cardíaca ✓
- ☐ d. Rotura cardíaca

la contusión cardíaca es la más frecuente

La respuesta correcta es: Contusión cardíaca

**Pregunta 10**

Correcta

Puntúa 1,00 sobre  
1,00

Cuando valoramos mediante la palpación, vigilemos:

Seleccione una:

- ☐ a. Escuchar la correcta ventilación de ambos pulmones
- ☒ b. Simetría de ambos campos ✓
- ☐ c. Aparición de hematomas
- ☐ d. Todas son correctas

simetría de ambos campos, si hay correcta expansión o deformidades

La respuesta correcta es: Simetría de ambos campos

**Pregunta 11**

Correcta

Puntúa 1,00 sobre  
1,00

El volet costal:

Seleccione una:

- ☐ a. El manejo inicial será la IOT precoz anticipándonos al empeoramiento del paciente
- ☐ b. La ventilación con presión positiva está contraindicada
- ☒ c. El objetivo principal será el control del dolor ✓
- ☐ d. Está indicada la inmovilización de la caja torácica para evitar dolor

también se puede administrar oxígeno para mantener SpO<sub>2</sub> y la reposición con volumen debe ser cuidadosa. El manejo avanzado de la vía aérea puede ser necesario, pero no tiene por qué ser la primera opción

La respuesta correcta es: El objetivo principal será el control del dolor

**Pregunta 12**

Correcta

Puntúa 1,00 sobre  
1,00

Para un paciente con neumotórax a tensión, ¿en qué región anatómica puedes pinchar para descomprimir?

Seleccione una:

- ☐ a. 4º espacio intercostal línea media clavicular
- ☐ b. 2º espacio intercostal línea media axilar
- ☒ c. 5º espacio intercostal línea media axilar ✓
- ☐ d. Todas son correctas

se puede pinchar también en 2º espacio intercostal línea media clavicular

La respuesta correcta es: 5º espacio intercostal línea media axilar

**Pregunta 13**

Incorrecta

Puntúa 0,00 sobre  
1,00

Sobre el taponamiento cardiaco:

Seleccione una:

- ☐ a. Es un acúmulo de sangre en cavidades cardiacas
- ☐ b. Afecta al gasto cardiaco
- ☐ c. La tensión arterial se eleva
- ☒ d. A y b son correctas ✗

acúmulo de sangre en pericardio, hipotensión arterial y afecta al gasto cardiaco

La respuesta correcta es: Afecta al gasto cardiaco

**Pregunta 14**

Correcta

Puntúa 1,00 sobre  
1,00

En el neumotórax simple

Seleccione una:

- ☐ a. No es necesario la administración de oxígeno
- ☐ b. Se debe monitorizar la FR y SpO2
- ☐ c. Se confirma con diagnóstico por imagen
- ☒ d. B y c son necesarios ✓

puede precisar la administración de oxígeno y se confirma por radiografía

La respuesta correcta es: B y c son necesarios

**Pregunta 15**

Correcta

Puntúa 1,00 sobre  
1,00

La diferencia entre fractura costal y volet costal es:

Seleccione una:

- ☐ a. En el volet se dan de 2 o más fracturas de la misma costilla
- ☐ b. En la fractura costal puede llegar a desgarrar muscular, pulmones y vasos
- ☐ c. En el volet costal, la reparación quirúrgica no es una opción terapéutica
- ☒ d. A y b son correctas ✓

la reparación quirúrgica puede ser necesario, para reparar esas fracturas en la misma costilla

La respuesta correcta es: A y b son correctas

**Pregunta 16**

Correcta

Puntúa 1,00 sobre  
1,00

La acumulación de sangre en tórax menor que 1500 ml se denomina:

Seleccione una:

- ☐ a. Neumotórax abierto
- ☒ b. Hemotórax simple ✓
- ☐ c. Hemotórax masivo
- ☐ d. Neumotórax a tensión

si es mayor de 1500 ml se denomina hemotórax masivo

La respuesta correcta es: Hemotórax simple

**Pregunta 17**

Correcta

Puntúa 1,00 sobre  
1,00

En la valoración neurológica del paciente con trauma torácico utilizaremos: señale la falsa

Seleccione una:

- ☐ a. GCS
- ☐ b. Tamaño pupilar
- ☐ c. Reactividad pupilar
- ☒ d. Color pupilar ✓

también asimetría pupilar, nivel de conciencia...

La respuesta correcta es: Color pupilar

**Pregunta 18**

Correcta

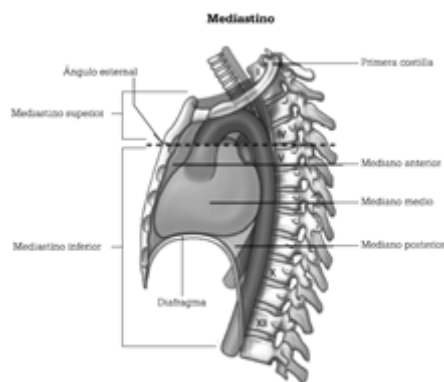
Puntúa 1,00 sobre

1,00

El mediastino inferior se extiende desde:

Seleccione una:

- ☐ a. Por arriba por el borde inferior de las clavículas y por debajo por el reborde costal inferior
- ☐ b. Por arriba en parte anterior por una línea imaginaria trazada a nivel del 4º espacio intercostal por detrás. El límite inferior corresponde al reborde costal inferior
- ☐ c. Desde la incisura yugular del esternón hasta el 7º proceso espinoso cervical, y por la parte inferior del ángulo esternal ala 4ª vértebra torácica hasta el diafragma
- ☒ d. Desde el ángulo esternal a la 4ª vértebra torácica hasta el diafragma ✓



La respuesta correcta es: Desde el ángulo esternal a la 4ª vértebra torácica hasta el diafragma

**Pregunta 19**

Correcta

Puntúa 1,00 sobre

1,00

El área de los grandes vasos torácicos está delimitada por.

Seleccione una:

- ☐ a. Por arriba por el borde inferior de las clavículas y por debajo por el reborde costal inferior
- ☐ b. Por arriba en parte anterior por una línea imaginaria trazada a nivel del 4º espacio intercostal por detrás. El límite inferior corresponde al reborde costal inferior
- ☒ c. Entre líneas paraesternales desde el 2º espacio intercostal por abajo, hasta el cartílago cricoides por arriba ✓
- ☐ d. Ninguna es correcta

La respuesta correcta es: Entre líneas paraesternales desde el 2º espacio intercostal por abajo, hasta el cartílago cricoides por arriba

**Pregunta 20**

Correcta

Puntúa 1,00 sobre

1,00

La triada de Beck se manifiesta por... señale la falsa

Seleccione una:

- ☒ a. Descenso de PVC ✓
- ☐ b. Hipotensión arterial
- ☐ c. Tonos cardiacos apagados
- ☐ d. Ingurgitación yugular

aumento de PVC, hipotensión arterial, tonos cardiacos apagados

La respuesta correcta es: Descenso de PVC

[Volver a: Módulo 4: Actua... ➡](#)