

Prueba de Conocimientos M4

Actualización en cuidados en el paciente politraumatizado

Comenzado el lunes, 15 de junio de 2020, 12:04

Estado Finalizado

Finalizado en lunes, 15 de junio de 2020, 12:36

Tiempo empleado 32 minutos 44 segundos

Puntos 20,00/20,00

Calificación 10,00 de 10,00 (100%)

Comentario - Apto

Pregunta 1

Correcta

Puntúa 1,00 sobre 1,00

Marcar pregunta

Enunciado de la pregunta

La acumulación de sangre en tórax menor que 1500 ml se denomina:

Seleccione una:

- ☐ a. Neumotórax abierto
- ☒ b. Hemotórax simple
- ☐ c. Hemotórax masivo
- ☐ d. Neumotórax a tensión

Retroalimentación

si es mayor de 1500 ml se denomina hemotórax masivo

La respuesta correcta es: Hemotórax simple

Pregunta 2

Correcta

Puntúa 1,00 sobre 1,00

Marcar pregunta

Enunciado de la pregunta

El área de los grandes vasos torácicos está delimitada por.

Seleccione una:

- ☐ a. Por arriba por el borde inferior de las clavículas y por debajo por el reborde costal inferior
- ☐ b. Por arriba en parte anterior por una línea imaginaria trazada a nivel del 4º espacio intercostal por detrás. El límite inferior corresponde al reborde costal inferior
- ☒ c. Entre líneas paraesternales desde el 2º espacio intercostal por abajo, hasta el cartílago cricoides por arriba
- ☐ d. Ninguna es correcta

Retroalimentación

La respuesta correcta es: Entre líneas paraesternales desde el 2º espacio intercostal por abajo, hasta el cartílago cricoides por arriba

Pregunta 3

Correcta

Puntúa 1,00 sobre 1,00

Marcar pregunta

Enunciado de la pregunta

Para realizar un examen completo del paciente con trauma torácico, debemos.... Señale la falsa:

Seleccione una:

- ☐ a. Evitar la hipotermia
- ☒ b. Desnudar al paciente por completo para evitar que se nos pase ninguna lesión
- ☐ c. Respetar la intimidad del paciente
- ☐ d. Retirar la ropa suficiente para valorar y no dejar pasar ninguna lesión

Retroalimentación

debemos desnudar lo suficiente, evitando hipotermia y respetando su intimidad

La respuesta correcta es: Desnudar al paciente por completo para evitar que se nos pase ninguna lesión

Pregunta 4

Correcta

Puntúa 1,00 sobre 1,00

Marcar pregunta

Enunciado de la pregunta

La diferencia entre fractura costal y volet costal es:

Seleccione una:

- ☐ a. En el volet se dan de 2 o más fracturas de la misma costilla
- ☐ b. En la fractura costal puede llegar a desgarrar muscular, pulmones y vasos
- ☐ c. En el volet costal, la reparación quirúrgica no es una opción terapéutica
- ☒ d. A y b son correctas

Retroalimentación

la reparación quirúrgica puede ser necesario, para reparar esas fracturas en la misma costilla

La respuesta correcta es: A y b son correctas

Pregunta 5

Correcta

Puntúa 1,00 sobre 1,00

Marcar pregunta

Enunciado de la pregunta

Cuál de estos signos no aparece en la rotura traqueobronquial:

Seleccione una:

- ☒ a. Bradipnea
- ☐ b. Palidez y sudoración
- ☐ c. Descenso de SpO2
- ☐ d. Enfisema subcutáneo

Retroalimentación

además de taquipnea, disnea, angustia, ingurgitación yugular, hemoptisis...

La respuesta correcta es: Bradipnea

Pregunta 6

Correcta

Puntúa 1,00 sobre 1,00

Marcar pregunta

Enunciado de la pregunta

Para un paciente con neumotórax a tensión, ¿en qué región anatómica puedes pinchar para descomprimir?

Seleccione una:

- ☐ a. 4º espacio intercostal línea media clavicular
- ☐ b. 2º espacio intercostal línea media axilar
- ☒ c. 5º espacio intercostal línea media axilar
- ☐ d. Todas son correctas

Retroalimentación

se puede pinchar también en 2º espacio intercostal línea media claviclar

La respuesta correcta es: 5º espacio intercostal línea media axilar

Pregunta 7

Correcta

Puntúa 1,00 sobre 1,00

Marcar pregunta

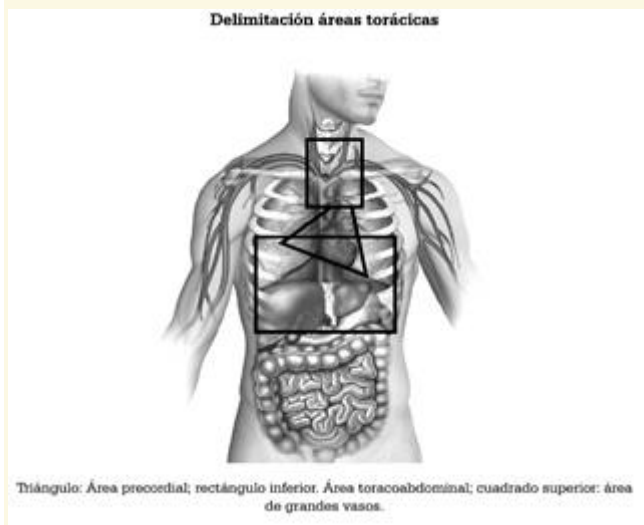
Enunciado de la pregunta

El área precordial está delimitada por:

Seleccione una:

- ☒ a. Por arriba por el borde inferior de las clavículas y por debajo por el reborde costal inferior
- ☐ b. Por arriba en parte anterior por una línea imaginaria trazada a nivel del 4º espacio intercostal por detrás. El límite inferior corresponde al reborde costal inferior
- ☐ c. Entre líneas paraesternales desde el 2º espacio intercostal por abajo, hasta el cartílago cricoides por arriba
- ☐ d. Ninguna es correcta

Retroalimentación



La respuesta correcta es: Por arriba por el borde inferior de las clavículas y por debajo por el reborde costal inferior

Pregunta 8

Correcta

Puntúa 1,00 sobre 1,00

Marcar pregunta

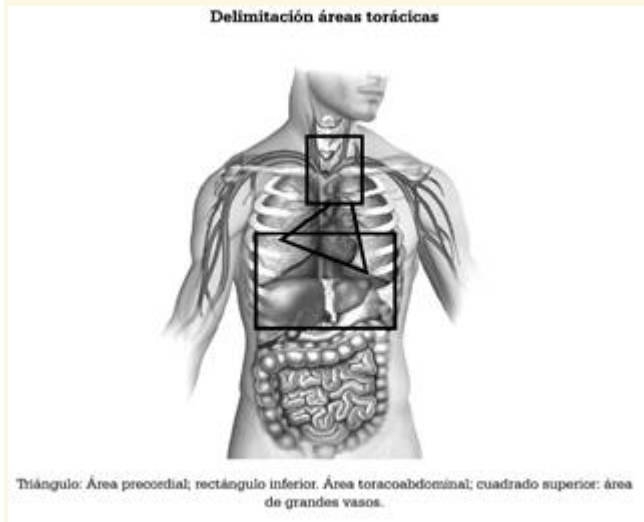
Enunciado de la pregunta

El área toracoabdominal está delimitado por:

Seleccione una:

- ☐ a. Por arriba por el borde inferior de las clavículas y por debajo por el reborde costal inferior
- ☒ b. Por arriba en parte anterior por una línea imaginaria trazada a nivel del 4º espacio intercostal por detrás. El límite inferior corresponde al reborde costal inferior
- ☐ c. Entre líneas paraesternales desde el 2º espacio intercostal por abajo, hasta el cartílago cricoides por arriba
- ☐ d. Ninguna es correcta

Retroalimentación



La respuesta correcta es: Por arriba en parte anterior por una línea imaginaria trazada a nivel del 4º espacio intercostal por detrás. El límite inferior corresponde al reborde costal inferior

Pregunta 9

Correcta

Puntúa 1,00 sobre 1,00

Marcar pregunta

Enunciado de la pregunta

En la valoración neurológica del paciente con trauma torácico utilizaremos: señale la falsa

Seleccione una:

- ☐ a. GCS
- ☐ b. Tamaño pupilar
- ☐ c. Reactividad pupilar
- ☒ d. Color pupilar

Retroalimentación

también asimetría pupilar, nivel de conciencia...

La respuesta correcta es: Color pupilar

Pregunta 10

Correcta

Puntúa 1,00 sobre 1,00

Marcar pregunta

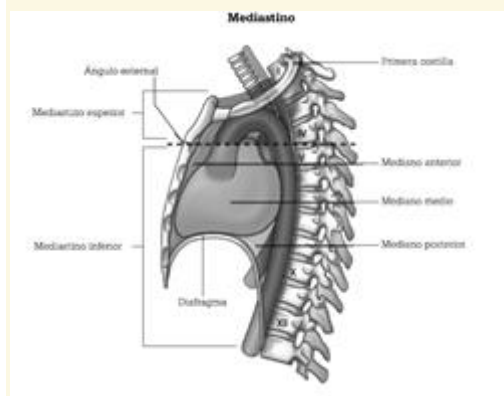
Enunciado de la pregunta

El mediastino inferior se extiende desde:

Seleccione una:

- ☐ a. Por arriba por el borde inferior de las clavículas y por debajo por el reborde costal inferior
- ☐ b. Por arriba en parte anterior por una línea imaginaria trazada a nivel del 4º espacio intercostal por detrás. El límite inferior corresponde al reborde costal inferior
- ☐ c. Desde la incisura yugular del esternón hasta el 7º proceso espinoso cervical, y por la parte inferior del ángulo esternal ala 4ª vértebra torácica hasta el diafragma
- ☒ d. Desde el ángulo esternal a la 4ª vértebra torácica hasta el diafragma

Retroalimentación



La respuesta correcta es: Desde el ángulo esternal a la 4ª vértebra torácica hasta el diafragma

Pregunta 11

Correcta

Puntúa 1,00 sobre 1,00

Marcar pregunta

Enunciado de la pregunta

¿Para pinchar neumotórax a tensión, que tipo de técnica es preferible?

Seleccione una:

- ☐ a. Descompresión con aguja si no hay experiencia
- ☐ b. Toracostomía
- ☐ c. Colocación posterior de válvula de Heimlich si hay experiencia
- ☒ d. Todas son correctas

Retroalimentación

todas son correctas

La respuesta correcta es: Todas son correctas

Pregunta 12

Correcta

Puntúa 1,00 sobre 1,00

Marcar pregunta

Enunciado de la pregunta

En el neumotórax simple

Seleccione una:

- ☐ a. No es necesario la administración de oxígeno
- ☐ b. Se debe monitorizar la FR y SpO2
- ☐ c. Se confirma con diagnóstico por imagen
- ☒ d. B y c son necesarios

Retroalimentación

puede precisar la administración de oxígeno y se confirma por radiografía

La respuesta correcta es: B y c son necesarios

Pregunta 13

Correcta

Puntúa 1,00 sobre 1,00

Marcar pregunta

Enunciado de la pregunta

La triada de Beck se manifiesta por... señale la falsa

Seleccione una:

- ☒ a. Descenso de PVC
- ☐ b. Hipotensión arterial
- ☐ c. Tonos cardiacos apagados
- ☐ d. Ingurgitación yugular

Retroalimentación

aumento de PVC, hipotensión arterial, tonos cardiacos apagados

La respuesta correcta es: Descenso de PVC

Pregunta 14

Correcta

Puntúa 1,00 sobre 1,00

Marcar pregunta

Enunciado de la pregunta

¿Cuál de estas estructuras es fija y puede producir rotura aórtica?:

Seleccione una:

- ☒ a. Inicio de aorta descendente
- ☐ b. Arco aórtico
- ☐ c. Aorta ascendente
- ☐ d. Todas son estructuras móviles

Retroalimentación

el inicio de la aorta descendente está fija a la columna vertebral

La respuesta correcta es: Inicio de aorta descendente

Pregunta 15

Correcta

Puntúa 1,00 sobre 1,00

Marcar pregunta

Enunciado de la pregunta

El tratamiento definitivo del taponamiento cardiaco es:

Seleccione una:

- ☐ a. Pericardiocentesis
- ☒ b. Quirúrgico
- ☐ c. Infusión rápida de a-adrenérgicos
- ☐ d. Todas son correctas

Retroalimentación

el tratamiento quirúrgico es el definitivo

La respuesta correcta es: Quirúrgico

Pregunta 16

Correcta

Puntúa 1,00 sobre 1,00

Marcar pregunta

Enunciado de la pregunta

Cuando valoramos mediante la palpación, vigilarémos:

Seleccione una:

- ☐ a. Escuchar la correcta ventilación de ambos pulmones
- ☒ b. Simetría de ambos campos
- ☐ c. Aparición de hematomas
- ☐ d. Todas son correctas

Retroalimentación

simetría de ambos campos, si hay correcta expansión o deformidades

La respuesta correcta es: Simetría de ambos campos

Pregunta 17

Correcta

Puntúa 1,00 sobre 1,00

Marcar pregunta

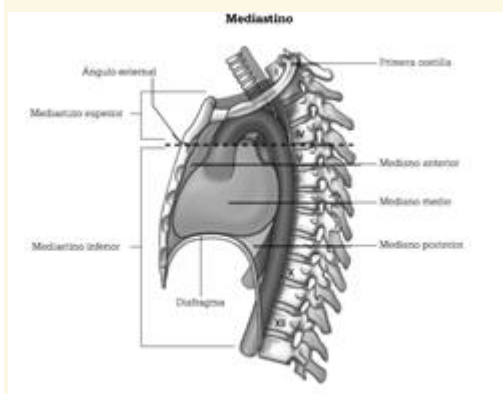
Enunciado de la pregunta

El mediastino superior se extiende desde:

Seleccione una:

- ☐ a. Por arriba por el borde inferior de las clavículas y por debajo por el reborde costal inferior
- ☐ b. Por arriba en parte anterior por una línea imaginaria trazada a nivel del 4º espacio intercostal por detrás. El límite inferior corresponde al reborde costal inferior
- ☒ c. Desde la incisura yugular del esternón hasta el 7º proceso espinoso cervical, y por la parte inferior del ángulo esternal ala 4ª vértebra torácica hasta el diafragma
- ☐ d. Desde el ángulo esternal a la 4ª vértebra torácica hasta el diafragma

Retroalimentación



La respuesta correcta es: Desde la incisura yugular del esternón hasta el 7º proceso espinoso cervical, y por la parte inferior del ángulo esternal ala 4ª vértebra torácica hasta el diafragma

Pregunta 18

Correcta

Puntúa 1,00 sobre 1,00

Marcar pregunta

Enunciado de la pregunta

En la valoración de la respiración del trauma torácico, señala la verdadera:

Seleccione una:

- ☐ a. No retirar el collarín cervical para la valoración
- ☐ b. No debemos exponer al paciente para evitar la hipotermia
- ☐ c. La cianosis es un signo precoz de la hipoxia
- ☒ d. Debemos vigilar la frecuencia respiratoria y buscar cambios en el patrón respiratorio

Retroalimentación

el resto son falsas, se puede retirar el collarín bajo fijación bimanual y alineación cabeza-cuello-tronco. Debemos exponer al paciente y la cianosis es un signo tardío

La respuesta correcta es: Debemos vigilar la frecuencia respiratoria y buscar cambios en el patrón respiratorio

Pregunta 19

Correcta

Puntúa 1,00 sobre 1,00

Marcar pregunta

Enunciado de la pregunta

Ante lesión cardíaca cerrada puede producir

Seleccione una:

- ☐ a. Contusión cardíaca
- ☐ b. Rotura valvular
- ☐ c. Rotura cardíaca
- ☒ d. Todas son correctas

Retroalimentación

se suele producir por impacto de alta energía en la parte anterior del tórax

La respuesta correcta es: Todas son correctas

Pregunta 20

Correcta

Puntúa 1,00 sobre 1,00

Marcar pregunta

Enunciado de la pregunta

Ante un taponamiento cardiaco, el diagnóstico se realizaría poT.

Seleccione una:

- ☐ a. EKG de 12 derivaciones
- ☐ b. Tensión arterial y Frecuencia cardiaca alterados
- ☒ c. Ecografía cardiaca
- ☐ d. Analítica con enzimas cardiacas

Retroalimentación

ecografía por personal entrenado en método FAST

La respuesta correcta es: Ecografía cardiaca