

Actualización en cuidados en el paciente politraumatizado

Comenzado el	martes, 16 de junio de 2020, 17:19
Estado	Finalizado
Finalizado en	martes, 16 de junio de 2020, 17:35
Tiempo empleado	15 minutos 50 segundos
Puntos	18,00/20,00
Calificación	9,00 de 10,00 (90%)
Comentario -	Apto

Pregunta 1

Correcta

Puntúa 1,00 sobre
1,00

Para un paciente con neumotórax a tensión, ¿en qué región anatómica puedes pinchar para descomprimir?

Seleccione una:

- ☐ a. 4º espacio intercostal línea media claviclar
- ☐ b. 2º espacio intercostal línea media axilar
- ☒ c. 5º espacio intercostal línea media axilar ✓
- ☐ d. Todas son correctas

se puede pinchar también en 2º espacio intercostal línea media claviclar

La respuesta correcta es: 5º espacio intercostal línea media axilar

Pregunta 2

Correcta

Puntúa 1,00 sobre
1,00

La diferencia entre fractura costal y volet costal es:

Seleccione una:

- ☐ a. En el volet se dan de 2 o más fracturas de la misma costilla
- ☐ b. En la fractura costal puede llegar a desgarrar muscular, pulmones y vasos
- ☐ c. En el volet costal, la reparación quirúrgica no es una opción terapéutica
- ☒ d. A y b son correctas ✓

la reparación quirúrgica puede ser necesario, para reparar esas fracturas en la misma costilla

La respuesta correcta es: A y b son correctas

Pregunta 3

Correcta

Puntúa 1,00 sobre
1,00

El hemoneumotórax suele ser causado por:

Seleccione una:

- ☐ a. Heridas de bala
- ☐ b. Asta de toro
- ☐ c. Empalamiento
- ☒ d. Todas son correctas ✓

además de arma blanca, metralla, esquirlas óseas...

La respuesta correcta es: Todas son correctas

Pregunta 4

Correcta

Puntúa 1,00 sobre
1,00

A qué altura se encuentra el diafragma en espiración forzada:

Seleccione una:

- ☐ a. 5° y 6° espacios intercostales
- ☐ b. 6° y 7° espacios intercostales
- ☒ c. 4° y 5° espacios intercostales ✓
- ☐ d. 2° y 3° espacios intercostales

varía según el momento respiratorio

La respuesta correcta es: 4° y 5° espacios intercostales

Pregunta 5

Correcta

Puntúa 1,00 sobre
1,00

El área de los grandes vasos torácicos está delimitada por.

Seleccione una:

- ☐ a. Por arriba por el borde inferior de las clavículas y por debajo por el reborde costal inferior
- ☐ b. Por arriba en parte anterior por una línea imaginaria trazada a nivel del 4º espacio intercostal por detrás. El límite inferior corresponde al reborde costal inferior
- ☒ c. Entre líneas paraesternales desde el 2º espacio intercostal por abajo, hasta el cartílago cricoides por arriba ✓
- ☐ d. Ninguna es correcta

La respuesta correcta es: Entre líneas paraesternales desde el 2º espacio intercostal por abajo, hasta el cartílago cricoides por arriba


Pregunta 6

Incorrecta

Puntúa 0,00 sobre
1,00

¿Cuál es la situación más común dentro de las lesiones cardíacas cerradas?

Seleccione una:

- ☒ a. Taponamiento cardíaco 
- ☐ b. Rotura valvular
- ☐ c. Contusión cardíaca
- ☐ d. Rotura cardíaca

la contusión cardíaca es la más frecuente

La respuesta correcta es: Contusión cardíaca

Pregunta 7

Correcta

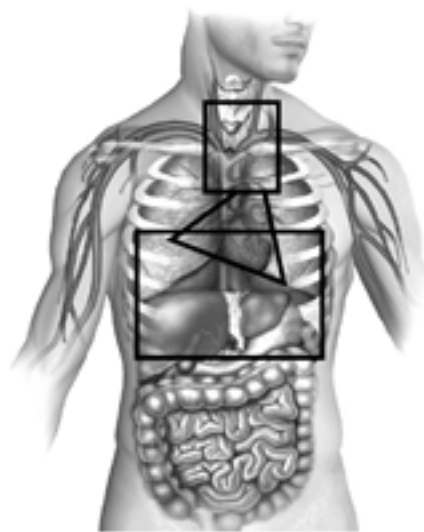
Puntúa 1,00 sobre
1,00

El área precordial está delimitada por:

Seleccione una:

- ☒ a. Por arriba por el borde inferior de las clavículas y por debajo por el reborde costal inferior ✓
- ☐ b. Por arriba en parte anterior por una línea imaginaria trazada a nivel del 4º espacio intercostal por detrás. El límite inferior corresponde al reborde costal inferior
- ☐ c. Entre líneas paraesternales desde el 2º espacio intercostal por abajo, hasta el cartílago cricoides por arriba
- ☐ d. Ninguna es correcta

Delimitación áreas torácicas



Triángulo: Área precordial; rectángulo inferior. Área toracoabdominal; cuadrado superior: área de grandes vasos.

La respuesta correcta es: Por arriba por el borde inferior de las clavículas y por debajo por el reborde costal inferior

Pregunta 8

Correcta

Puntúa 1,00 sobre
1,00

En la valoración de la respiración del trauma torácico, señala la verdadera:

Seleccione una:

- ☐ a. No retirar el collarín cervical para la valoración
- ☐ b. No debemos exponer al paciente para evitar la hipotermia
- ☐ c. La cianosis es un signo precoz de la hipoxia
- ☒ d. Debemos vigilar la frecuencia respiratoria y buscar cambios en el patrón respiratorio



el resto son falsas, se puede retirar el collarín bajo fijación bimanual y alineación cabeza-cuello- tronco. Debemos exponer al paciente y la cianosis es un signo tardío

La respuesta correcta es: Debemos vigilar la frecuencia respiratoria y buscar cambios en el patrón respiratorio

Pregunta 9

Correcta

Puntúa 1,00 sobre
1,00

Para realizar un examen completo del paciente con trauma torácico, debemos.... Señale la falsa:

Seleccione una:

- ☐ a. Evitar la hipotermia
- ☒ b. Desnudar al paciente por completo para evitar que se nos pase ninguna lesión ✓
- ☐ c. Respetar le intimidad del paciente
- ☐ d. Retirar la ropa suficiente para valorar y no dejar pasar ninguna lesión

debemos desnudar lo suficiente, evitando hipotermia y respetando su intimidad

La respuesta correcta es: Desnudar al paciente por completo para evitar que se nos pase ninguna lesión

Pregunta 10

Correcta

Puntúa 1,00 sobre
1,00

El volet costal:

Seleccione una:

- ☐ a. El manejo inicial será la IOT precoz anticipándonos al empeoramiento del paciente
- ☐ b. La ventilación con presión positiva está contraindicada
- ☒ c. El objetivo principal será el control del dolor ✓
- ☐ d. Está indicada la inmovilización de la caja torácica para evitar dolor

también se puede administrar oxígeno para mantener SpO_2 y la reposición con volumen debe ser cuidadosa. El manejo avanzado de la vía aérea puede ser necesario, pero no tiene por qué ser la primera opción

La respuesta correcta es: El objetivo principal será el control del dolor

Pregunta 11

Correcta

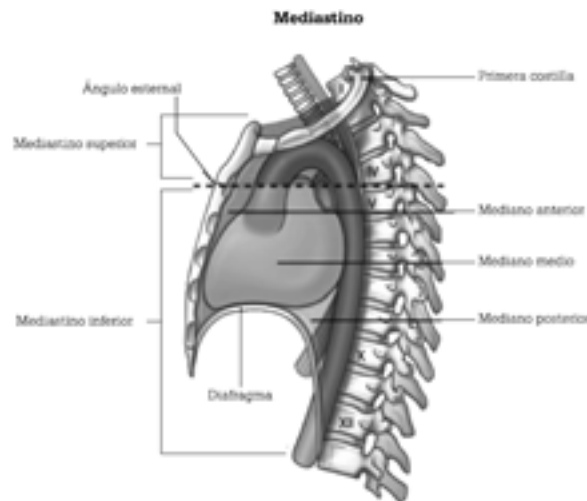
Puntúa 1,00 sobre

1,00

El mediastino superior se extiende desde:

Seleccione una:

- ☐ a. Por arriba por el borde inferior de las clavículas y por debajo por el reborde costal inferior
- ☐ b. Por arriba en parte anterior por una línea imaginaria trazada a nivel del 4º espacio intercostal por detrás. El límite inferior corresponde al reborde costal inferior
- ☒ c. Desde la incisura yugular del esternón hasta el 7º proceso espinoso cervical, y por la parte inferior del ángulo esternal ala 4ª vértebra torácica hasta el diafragma ✓
- ☐ d. Desde el ángulo esternal a la 4ª vértebra torácica hasta el diafragma



La respuesta correcta es: Desde la incisura yugular del esternón hasta el 7º proceso espinoso cervical, y por la parte inferior del ángulo esternal ala 4ª vértebra torácica hasta el diafragma

^

Pregunta 12

Correcta

Puntúa 1,00 sobre
1,00

Observación, palpación, auscultación, percusión son medidas que nos sirven para valorar.

Seleccione una:

- ☐ a. Tórax
- ☐ b. Abdomen
- ☐ c. Vía aérea
- ☒ d. Todas son correctas ✓

mediante estas herramientas podemos valorar signos y síntomas de múltiples patologías

La respuesta correcta es: Todas son correctas

Pregunta 13

Correcta

Puntúa 1,00 sobre
1,00

En un paciente con neumotórax abierto, el aire entra por el lugar en el que encuentra menor resistencia. ¿qué tamaño tiene que tener la lesión para entrar preferentemente por el defecto de la pared torácica?

Seleccione una:

- ☐ a. 1/3 del diámetro de la tráquea
- ☐ b. 1/2 del diámetro de la tráquea
- ☒ c. 2/3 del diámetro de la tráquea ✓
- ☐ d. Todas son verdaderas

2/3 es la respuesta correcta

La respuesta correcta es: 2/3 del diámetro de la tráquea


Pregunta 14

Incorrecta

Puntúa 0,00 sobre
1,00

El tratamiento definitivo del taponamiento cardiaco es:

Seleccione una:

- ☒ a. Pericardiocentesis 
- ☐ b. Quirúrgico
- ☐ c. Infusión rápida de a-adrenérgicos
- ☐ d. Todas son correctas

el tratamiento quirúrgico es el definitivo

La respuesta correcta es: Quirúrgico

Pregunta 15

Correcta

Puntúa 1,00 sobre
1,00

Ante lesión cardíaca cerrada puede producir

Seleccione una:

- ☐ a. Contusión cardíaca
- ☐ b. Rotura valvular
- ☐ c. Rotura cardíaca
- ☒ d. Todas son correctas ✓

se suele producir por impacto de alta energía en la parte anterior del tórax

La respuesta correcta es: Todas son correctas

Pregunta 16

Correcta

Puntúa 1,00 sobre
1,00

La triada de Beck se manifiesta por... señale la falsa

Seleccione una:

- ☒ a. Descenso de PVC ✓
- ☐ b. Hipotensión arterial
- ☐ c. Tonos cardiacos apagados
- ☐ d. Ingurgitación yugular

aumento de PVC, hipotensión arterial, tonos cardiacos apagados

La respuesta correcta es: Descenso de PVC

Pregunta 17

Correcta

Puntúa 1,00 sobre
1,00

En el neumotórax simple

Seleccione una:

- ☐ a. No es necesario la administración de oxígeno
- ☐ b. Se debe monitorizar la FR y SpO2
- ☐ c. Se confirma con diagnóstico por imagen
- ☒ d. B y c son necesarios ✓

puede precisar la administración de oxígeno y se confirma por radiografía

La respuesta correcta es: B y c son necesarios

Pregunta 18

Correcta

Puntúa 1,00 sobre
1,00

En la valoración neurológica del paciente con trauma torácico utilizaremos: señale la falsa

Seleccione una:

- ☐ a. GCS
- ☐ b. Tamaño pupilar
- ☐ c. Reactividad pupilar
- ☒ d. Color pupilar ✓

también asimetría pupilar, nivel de conciencia...

La respuesta correcta es: Color pupilar

Pregunta 19

Correcta

Puntúa 1,00 sobre
1,00

Cuál de estos signos no aparece en la rotura traqueobronquial:

Seleccione una:

- ☒ a. Bradipnea ✓
- ☐ b. Palidez y sudoración
- ☐ c. Descenso de SpO2
- ☐ d. Enfisema subcutáneo

además de taquipnea, disnea, angustia, ingurgitación yugular, hemoptisis...

La respuesta correcta es: Bradipnea

Pregunta 20

Correcta

Puntúa 1,00 sobre
1,00

Sobre el taponamiento cardiaco:

Seleccione una:

- ☐ a. Es un acúmulo de sangre en cavidades cardiacas
- ☒ b. Afecta al gasto cardiaco ✓
- ☐ c. La tensión arterial se eleva
- ☐ d. A y b son correctas

acúmulo de sangre en pericardio, hipotensión arterial y afecta al gasto cardiaco

La respuesta correcta es: Afecta al gasto cardiaco

[Volver a: Módulo 4: Actua... ➡](#)