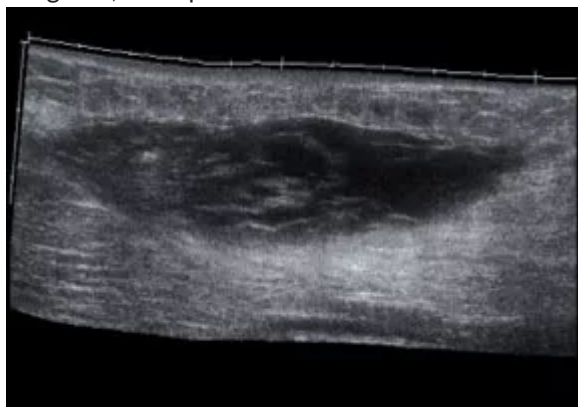


ANA MARIA LAZO [Cerrar sesión]

## Test Patología de partes blandas

¡Felicidades! Ha superado el test con un 87% de aciertos

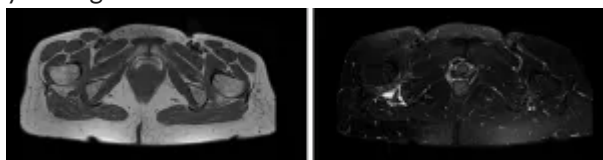
1. Paciente que refiere dolor en muslo tras haber jugado un accidentado partido de fútbol hace 3 días, aunque el dolor apareció una hora después de finalizado el partido. Se le realiza esta ecografía, en la que no se detecta vascularización intralesional. ¿Cuál sería su diagnóstico?



- ☐ a. Por su forma y ecogenicidad corresponde a un tumor
- ☒ b. Corresponde a un hematoma intramuscular
- ☐ c. Corresponde a un lipoma
- ☐ d. Presenta un edema difuso por sobrecarga
- ☐ e. Corresponde a una hernia muscular

La alteración detectada se describiría como lesión de aspecto fusiforme, de bordes mal definidos y de ecogenicidad heterogénea. Los tumores en ecografía muestran habitualmente un aspecto redondeado, no fusiforme, son hipoecogénicos y pueden ser heterogéneos. Los malignos son hipervasculares. No parece cumplir estas características. Los bordes mal definidos y la heterogeneidad (coágulos y suero) son habituales en los hematomas, no mostrando vascularización intralesional. Los lipomas muestran hiperecogenicidad y bordes bien definidos. Al ser una lesión focal, no corresponde a edema, donde se produciría una disminución de la ecogenicidad, con preservación de las fibras musculares. Las hernias musculares generan alteración de la ecoestructura muscular, con algo de edema regional, aunque se manifiestan en contracción, alterando el contorno fascial.

2. Paciente que acude por dolor en cadera, de 2 meses de evolución, sin que recuerde un traumatismo previo. El dolor se irradia por territorio ciático. ¿Cuál sería la localización de la lesión y su diagnóstico?



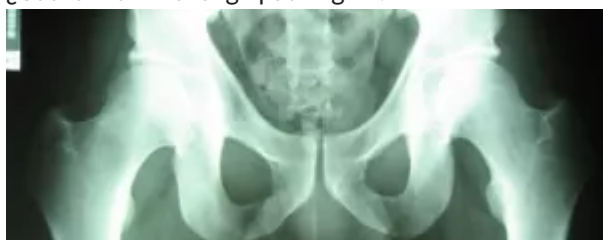- ☒ a. Corresponde al músculo psoas y es una patología insercional

- o ☐ b. Es una rotura muscular completa del recto anterior
- o ☐ c. Es una rotura muscular parcial del glúteo menor
- o ☒ d. Es un foco de lesión del cuadrado femoral por roce
- o ☐ e. Es un foco de inflamación en los isquiotibiales

La localización anatómica de la lesión condiciona el mecanismo de lesión. La alteración de señal se sitúa entre el fémur (trocánter menor) y el isquion, que se encuentran muy cercanos. Entre ambas estructuras se encuentra el músculo cuadrado femoral, y la lesión más común de esta estructura es el atrapamiento entre ambas estructuras óseas con inflamación y rotura. Por su vecindad con el nervio ciático, con frecuencia asocia dolor en los territorios del mismo.

Aunque en la cercanía se encuentran la inserción de isquiotibiales y la del psoas, cuya patología más común es la inflamación insercional de origen traumático, ambas estructuras son normales. El glúteo menor se inserta en la parte anterolateral del trocánter, algo alejado de la zona de lesión, lo mismo que el recto anterior, situado por delante del fémur.

3. Paciente varón de 33 años, que refiere dolor inguinal tras un esfuerzo mientras jugaba al fútbol. ¿Cuál sería el hallazgo patológico?

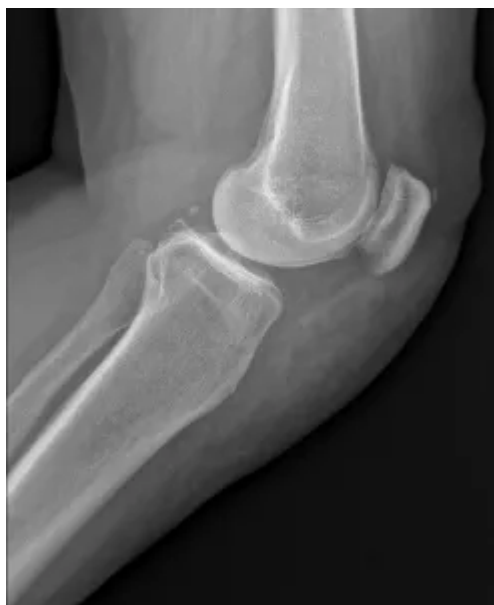

- o ☐ a. Arrancamiento isquiático
- o ☒ b. Miositis osificante
- o ☐ c. Hematoma agudo
- o ☐ d. Fractura femoral
- o ☐ e. Trombosis venosa

La presencia de una banda de aumento de densidad en partes blandas, con diferenciación corticomedular, sugiere una osificación de partes blandas, secundaria a una antigua lesión traumática. Tanto el isquion como el fémur están íntegros.

La trombosis venosa y el hematoma agudo no generan aumento de densidad. Solamente en exploraciones de resonancia magnética pueden generar focos de hiperintensidad de señal en las diferentes secuencias.

4. Paciente con aumento de volumen de la rodilla y dolor. ¿Qué alteración le sugieren los hallazgos radiológicos?

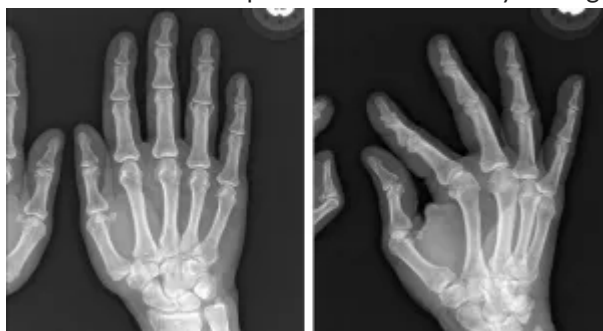

Incorrecto

- ☐ a. Es normal
- ☒ b. Derrame articular
- ☐ c. Celulitis
- ☐ d. Tendinosis del rotuliano
- ☐ e. Osteocondrosis de la tuberosidad tibial anterior (Osgood-Schlatter)

La radiografía muestra un aumento de volumen de las partes blandas en la parte anterior de la rodilla. Se descarta el derrame al no apreciarse distensión de la *bursa* suprarrotuliana. A pesar del aumento de partes blandas, se puede apreciar el tendón rotuliano de grosor normal. No corresponde a la radiografía de un adolescente ni se aprecia arrancamiento de la tuberosidad tibial para sospechar tendinosis u osteocondrosis. El aumento de densidad no es homogéneo, ya que se aprecian zonas de grasa entremezcladas con las de densidad agua, lo que sugiere una celulitis, posiblemente secundaria a una bursitis con rotura de la cápsula.

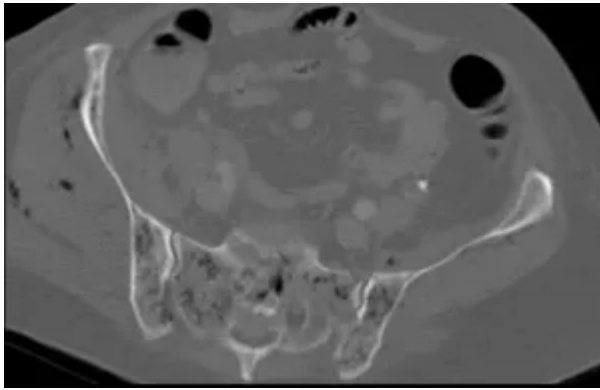
5. Paciente con dolor esporádico en las manos y hormigueos. ¿Cuál sería su diagnóstico?



- ☐ a. Gota
- ☐ b. Psoriasis
- ☐ c. Artritis reumatoide
- ☒ d. Esclerodermia
- ☐ e. Dactilitis

El hallazgo radiográfico más significativo es la presencia de calcificaciones periarticulares en el cuarto dedo. No se aprecian reabsorciones óseas en carpo, metacarpofalángicas o crestas ungueales propias de la artritis reumatoide o la psoriasis. Tampoco se aprecia el aumento de partes blandas o alteración de la textura ósea de las dactilitis o de la gota en la zona, ni reabsorción ósea yuxtaarticular. Las calcificaciones periarticulares son frecuentes en la esclerodermia, que puede asociar dolor y entumecimiento de los dedos por Raynaud.

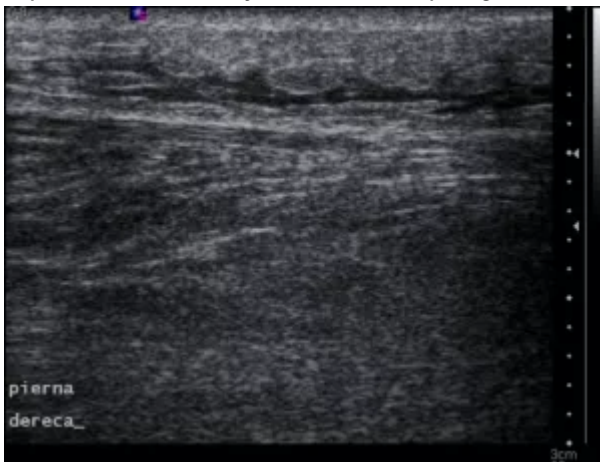
6. Paciente en tratamiento quimioterápico, que presenta un cuadro de infección cutánea con enrojecimiento regional y fiebre alta. ¿Cuál cree que es el hallazgo principal de esta imagen?



- ☒ a. Hay gas en partes blandas y hueso
- ☐ b. Presenta lesiones líticas grandes propias de metástasis
- ☐ c. Muestra aumento de volumen de partes blandas por miositis bilateral
- ☐ d. Presenta lesiones líticas pequeñas propias de un mieloma
- ☐ e. Presenta signos de osteoporosis difusa con fractura sacra

La presencia de pequeñas imágenes de densidad aire entre los grupos musculares glúteos en el lado derecho y en el interior de los huesos sacroilíacos sugiere gas por sepsis difusa, por germen agresivo y anaerobio. El aumento de partes blandas que sugiere miositis es unilateral (derecho) y claramente asimétrico. No hay que confundir las burbujas con lesiones de baja densidad por mieloma. No se aprecian signos de destrucción ósea con lesiones grandes. Aunque la densidad ósea es algo baja, las zonas de hipodensidad no corresponden a osteoporosis o fractura.

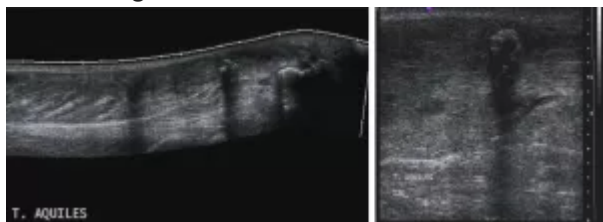
7. Paciente que nota dolor y aumento de volumen en cara posterior de la pierna de forma espontánea, con enrojecimiento de la piel. ¿Cuál sería su diagnóstico?



- ☐ a. Se trata de un hematoma
- ☐ b. Se trata de una trombosis venosa
- ☐ c. Se trata de una fascitis
- ☒ d. Se trata de una celulitis
- ☐ e. Lesiones metastásicas de melanoma

La presencia de una alteración del tejido celular subcutáneo con áreas de hipocogenicidad irregulares, distribuidos en bandas, son propias de los edemas del tejido celular subcutáneo y la celulitis. Las trombosis pueden dar inflamación alrededor, pero mostrarían una estructura tubular en la zona central. Los hematomas pueden confundirse con el edema, pero generan coloración oscura y livideces, no enrojecimiento, más propio de la inflamación. La fascitis generaría engrosamiento e hipocogenicidad de la fascia perimuscular, que en este caso está conservada. Las lesiones metastásicas de melanoma muestran aspecto redondeado, no irregular.

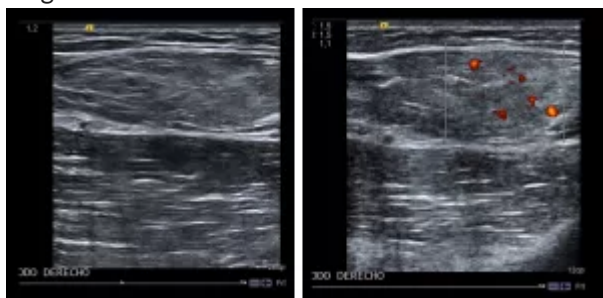
8. Paciente que acude por dolor en cara posterior de tobillo, de varios meses de evolución. ¿Cuál sería su diagnóstico?



- ☐ a. Rotura parcial del tendón
- ☐ b. Rotura completa del tendón
- ☐ c. Tendinosis
- ☒ d. Depósito de calcio intratendinoso
- ☐ e. Bursitis retrocalcánea

El tendón de Aquiles muestra dos focos de hiperecogenicidad, que generan sombra acústica posterior, propias de la presencia de calcificaciones. No se aprecian zonas de baja ecogenicidad (tendinosis) ni adelgazamientos o interrupciones (roturas). En la zona de inserción no se detectan colecciones líquidas (anecoicas) que sugieran bursitis.

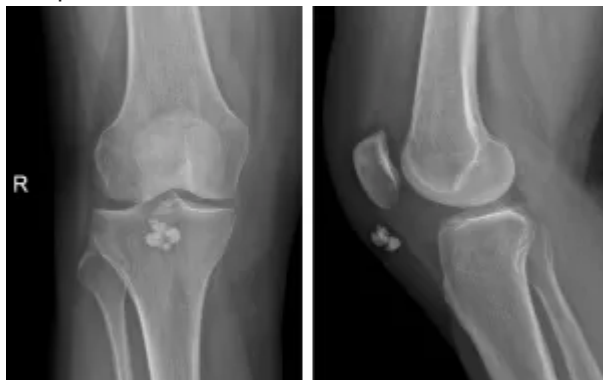
9. Paciente que nota aumento de volumen en brazo. Según estas imágenes ecográficas, ¿cuál sería su diagnóstico?



- ☐ a. Dada la heterogeneidad, creo que es un sarcoma indiferenciado
- ☐ b. Se trata de una hiperplasia sinovial con quistes
- ☒ c. Es un lipoma
- ☐ d. Es un angioma
- ☐ e. Corresponde a un músculo edematizado

La lesión que se muestra es hiperecogénica, homogénea y presenta bordes bien definidos, con muy escasa vascularización. Estos signos son propios de un lipoma. Tanto el sarcoma como el hemangioma o la hiperplasia sinovial con quistes tienden a ser heterogéneas, de bordes irregulares y muestran hipervascularización. Los edemas en general disminuyen la ecogenicidad de los músculos, y estos mantienen el patrón estriado de sus fibras.

10. Paciente con sensación de bulto en la rodilla, sin antecedentes traumáticos. Señale la respuesta más probable:



- ☐ a. Parecen corresponder a cuerpos libres
- ☒ b. Parecen calcificaciones de origen venoso

- ☐ c. Parecen calcificaciones arteriales
- ☒ d. Parecen calcificaciones bursales
- ☐ e. Parecen cuerpos extraños

Los cuerpos libres se localizan en el interior de la articulación, y estos están en partes blandas. Las calcificaciones venosas (flebolitos) se caracterizan por mostrar un centro menos denso, no apreciable en estas. Las calcificaciones arteriales tienden a ser lineales (ateromas de pared).

Son calcificaciones, de localización prerrotuliana, que probablemente tengan un carácter distrófico en la *bursa* o en la propia grasa. Aunque los cuerpos extraños pueden ser cálcicos, es raro que se agrupen varios de forma redondeada y no parece haber antecedente de trauma.

11. Paciente con sensación de debilidad muscular y cansancio, sin antecedentes traumáticos. ¿Cuál sería la prueba de imagen de elección para su valoración?

- ☐ a. La radiología simple, pues permite detectar las alteraciones óseas asociadas
- ☐ b. La ecografía. Es la más barata
- ☐ c. La tomografía computarizada, ya que muestra una buena sensibilidad para detectar grasa intramuscular
- ☒ d. La resonancia magnética porque valora la presencia de grasa y agua en el músculo
- ☐ e. La PET, ya que valora el metabolismo del músculo

La sospecha de una miopatía con debilidad nos obliga a un estudio de toda la musculatura, cosa que no podremos hacer con radiografías o ecografía de forma eficaz. La tomografía computarizada permite valorar alteraciones de volumen y detectar grasa, pero no distingue el edema de forma clara. La PET permite valorar el metabolismo, pero no la morfología, para distinguir zonas de transformación grasa de las edematosas, y tampoco es adecuada para establecer la anatomía.

La resonancia magnética es la técnica idónea, ya que permite valorar la infiltración grasa, la presencia de edema y estudiar el cuerpo entero, lo que permite seleccionar aquellas zonas de mayor afectación para la biopsia y establecer el patrón de afectación.

12. Para la caracterización de una masa en partes blandas, y su distinción entre benigna y maligna en resonancia magnética, utilizamos los siguientes criterios excepto:

Incorrecto

- ☐ a. Patrón y velocidad de captación de contraste
- ☐ b. Homogeneidad interna
- ☐ c. Velocidad de crecimiento
- ☐ d. Borde o contorno
- ☒ e. Tamaño

Una lesión heterogénea, con alta velocidad de crecimiento, grande (>5 cm) y que presente una gran vascularización, sugiere malignidad. Una lesión homogénea, sin apenas vascularización, de crecimiento lento y pequeña (<3 cm) sugiere benignidad. Los bordes de las lesiones de partes blandas en resonancia magnética pueden estar bien definidos tanto en lesiones benignas como malignas. Cuando apreciamos mala definición de contornos, en general suelen ser de tipo inflamatorio (benignas).

13. Dentro de las roturas miotendinosas, señale la respuesta falsa:

- ☐ a. En la rotura tendinosa de primer grado se produce una disrupción microscópica del músculo o tendón menor del 5% de las fibras en el plano transversal
- ☐ b. En la rotura tendinosa de primer grado no existe interrupción macroscópica de tejido ni hematoma intramuscular
- ☐ c. La rotura tendinosa de segundo grado se define como una rotura parcial, macroscópica, en la que existe continuidad parcial de la unión miotendinosa o del tendón

- ☐ d. En la ecografía de una rotura tendinosa de segundo grado se detectan focos hipoecogénicos de mayor o menor tamaño, con contenido líquido o semisólido, que corresponden a sangre en diferente grado de organización
- ☒ e. La presencia de líquido perifascial en la ecografía de una rotura tendinosa de segundo grado suele indicar una lesión de menor intensidad

La presencia de líquido perifascial en la ecografía de una rotura tendinosa de segundo grado suele indicar una lesión de mayor intensidad.

14. Dentro de las imágenes de los hematomas en la resonancia magnética (RM), señale la respuesta falsa:

- ☐ a. El aspecto en la RM depende del tiempo de evolución
- ☐ b. Los hematomas agudos se comportan como el agua libre
- ☒ c. Los hematomas subagudos muestran una señal de RM baja en T1
- ☐ d. Los hematomas subagudos pueden mostrar niveles de líquido por la presencia de distintos productos sanguíneos en diferentes estados
- ☐ e. Los hematomas crónicos se caracterizan por contenido líquido rodeado de un anillo hipointenso en todas las secuencias

Los hematomas subagudos muestran una señal de resonancia magnética alta en T1, debido a su contenido en metahemoglobina.

15. Dentro de las lesiones por avulsión, señale la respuesta falsa:

- ☐ a. Son más frecuentes en edad infantil y adolescencia
- ☐ b. Habitualmente se presentan tras un traumatismo con contracción importante del músculo
- ☐ c. La lesión por avulsión de la tuberosidad tibial anterior se denomina Osgood-Schlatter
- ☐ d. La lesión por avulsión del calcáneo se denomina Sever
- ☒ e. La lesión por avulsión de la tuberosidad isquiática se denomina Hakman

La lesión por avulsión de la tuberosidad isquiática se denomina Milch.

---

© 2017 DIM | Todos los derechos reservados. Queda prohibido el uso y reproducción total o parcial de las imágenes contenidas en esta web sin autorización expresa de los autores.

© 2017 IDEMM FARMA | AVISO LEGAL - POLÍTICA DE COOKIES - PRIVACIDAD